Isquemia Mesentérica Aguda

Reunião temática

Raquel Madaleno

3 de Maio de 2017

Serviço de Imagem Médica
Dir.: Prof. Doutor Filipe Caseiro Alves

Isquemia Mesentérica

Sumário

- Introdução
- Anatomia e Fisiologia
- Etiologia
- Fisiopatologia
- Diagnóstico
- Prognóstico
- Diagnóstico diferencial
- Tratamento

Isquemia Mesentérica Aguda

Introdução

Interrupção do fluxo sanguíneo intestinal.

1% dos episódios de abdómen agudo

12,9 por 100 000 indivíduos por ano

M=H; Aumenta com a idade.

Clínica: Inespecífica

Pode envolver o intestino delgado ou o cólon, ser segmentar ou difusa, superficial e reversível ou transmural, com enfarte intestinal.

Isquemia Mesentérica Aguda

Anatomia e Fisiologia

Tronco celíaco

Artéria Mesentérica Superior

Artéria Mesentérica Inferior

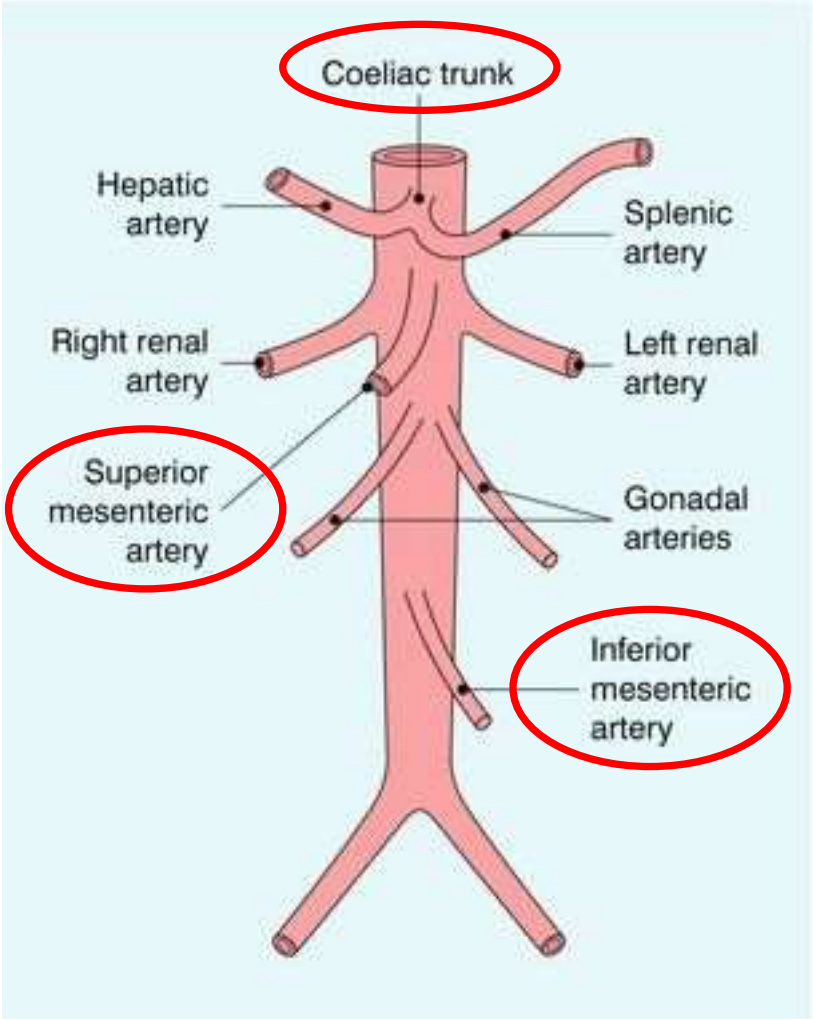

Isquemia Mesentérica Aguda

Anatomia e Fisiologia

Tronco celíaco

Responsável pela vascularização desde o esófago distal à 2ª porção do duodeno

* Artéria gastroduodenal

(colaterais com a AMS)

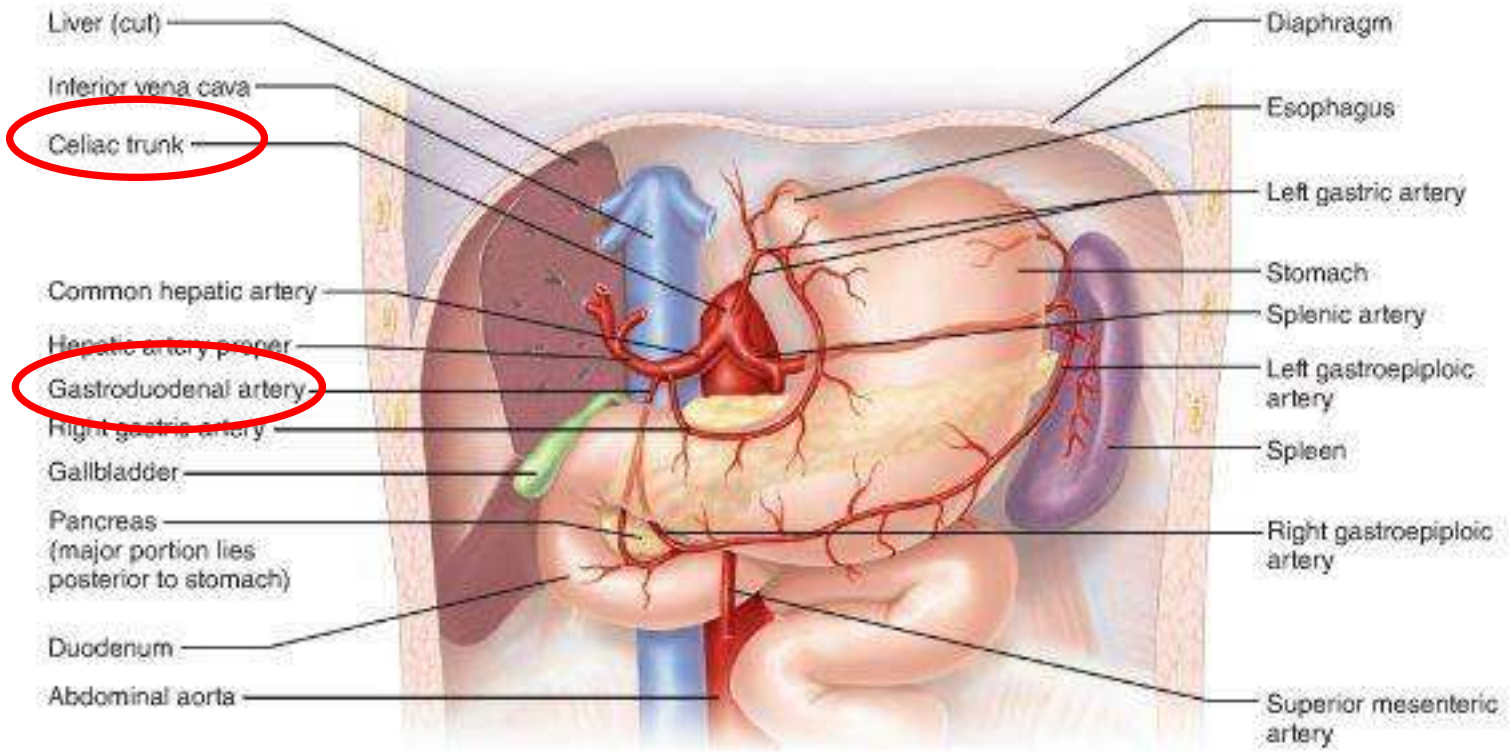

Isquemia Mesentérica Aguda

Anatomia e Fisiologia

Artéria Mesentérica Superior

Responsável pela vascularização desde a 3ª porção do duodeno ao ângulo esplénico do cólon.

* Artéria marginal de Drummond

* Arcada de Riolan

(colaterais com a AMI)

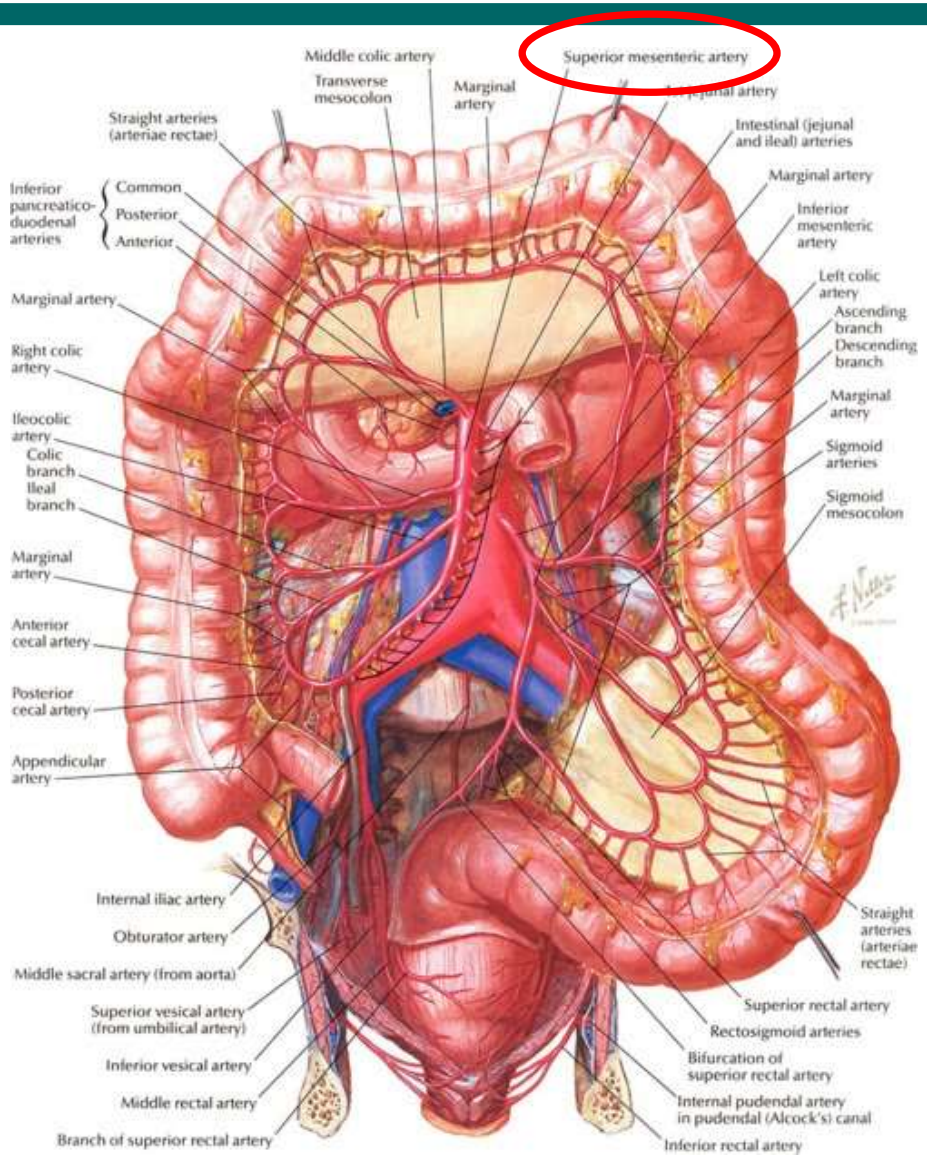

Isquemia Mesentérica Aguda

Anatomia e Fisiologia

Artéria Mesentérica Inferior

Responsável pela vascularização desde o ângulo esplénico ao recto.

* Ramos lombares da aorta abdominal
* Artéria sagrada
* Artérias ilíacas internas

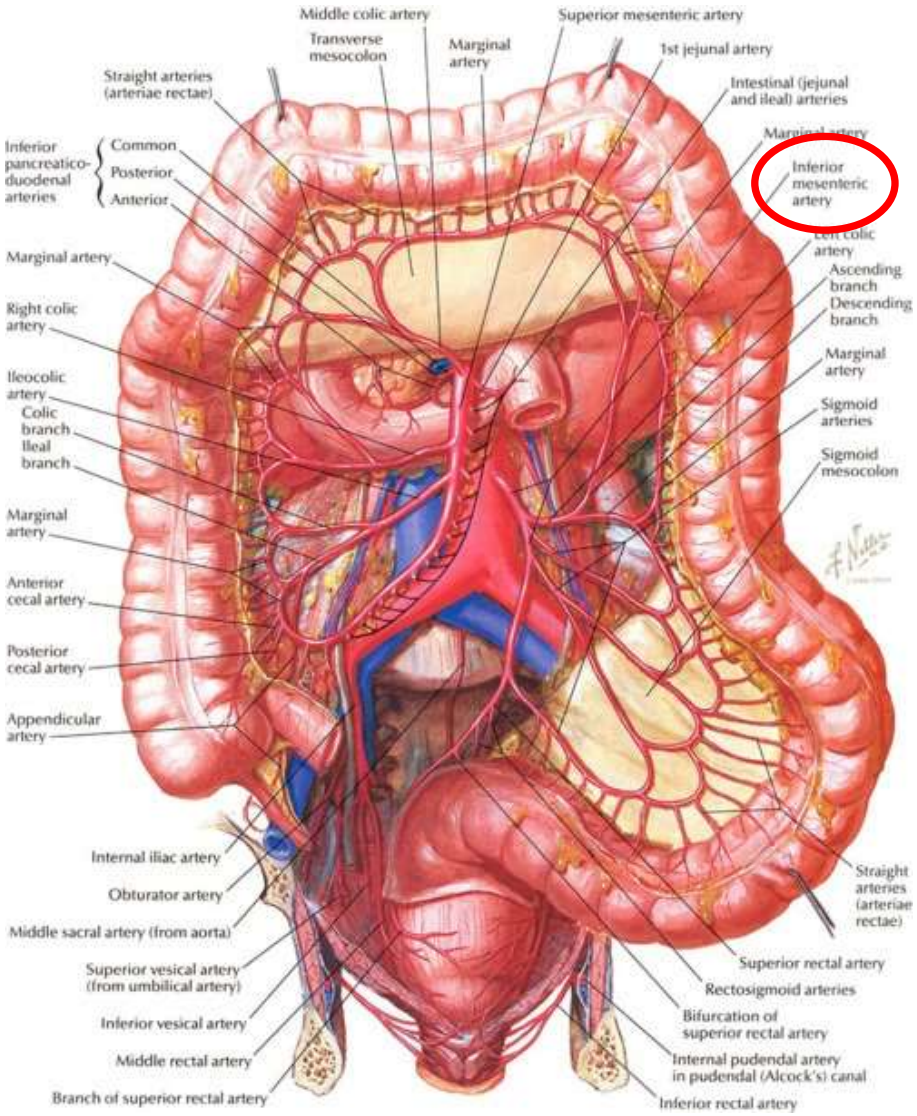

Isquemia Mesentérica Aguda

Anatomia e Fisiologia

Veia mesentérica superior e inferior

Paralelas às artérias correspondentes e drenam os segmentos que estas irrigam.

* Colaterais com as veias esofágicas, gástricas, renais, lombares e pélvicas.

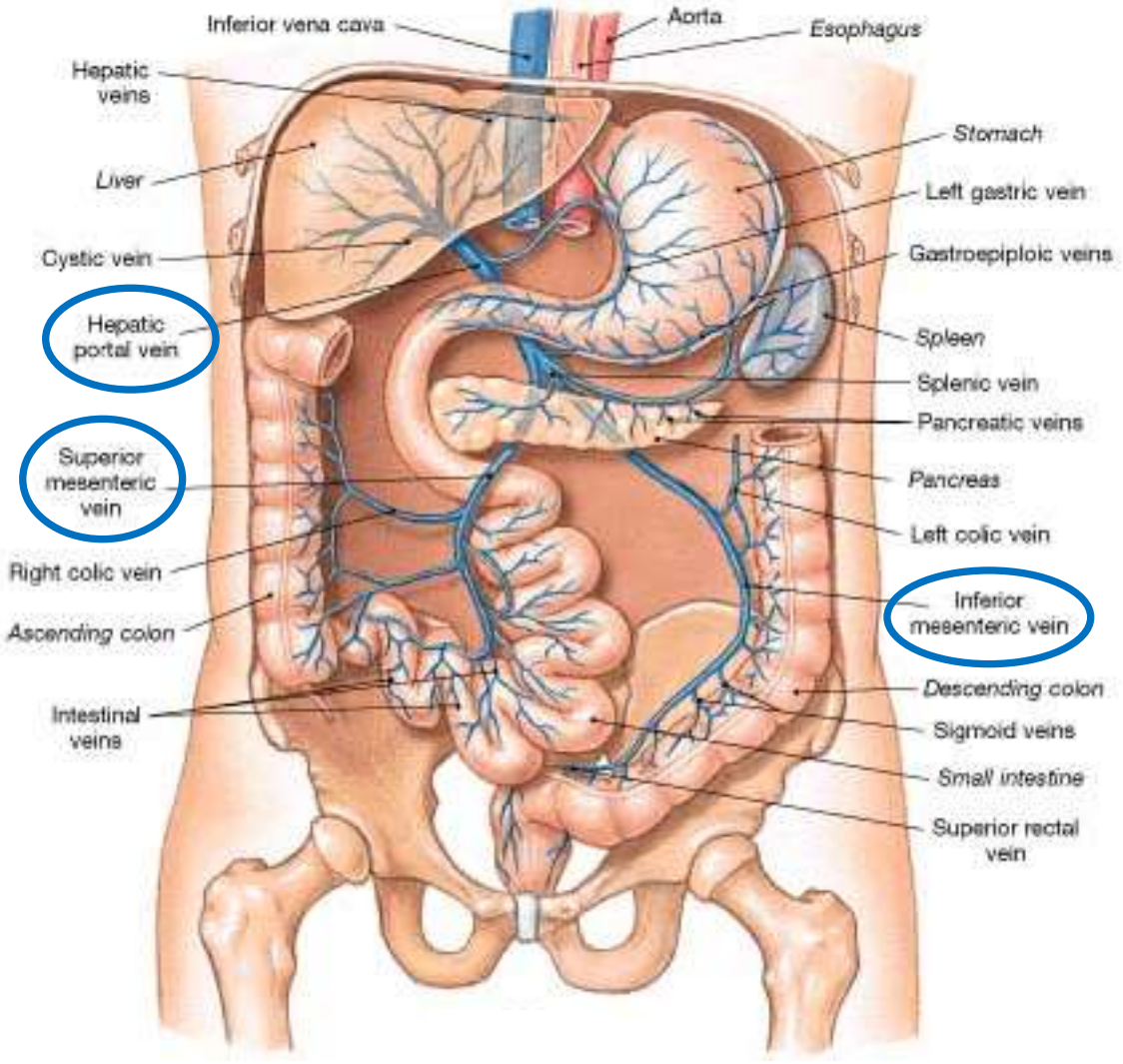

Isquemia Mesentérica Aguda

Anatomia e Fisiologia

Fluxo sanguíneo intestinal:

- Repouso: **20%** do débito cardíaco
- Pós-prandial: **35%** do débito cardíaco (autorregulação esplâncnica)
- Situações críticas: **10%** do débito cardíaco

- **2/3** para a mucosa intestinal

Isquemia Mesentérica Aguda

Anatomia e Fisiologia

Regulação do fluxo sanguíneo intestinal:

- Autorregulação esplâncnica: resposta miogénica directa à diminuição pressão de perfusão
- Autorregulação sistémica: resposta humoral e neural mediada pela vasopressina e angiotensina II

- Em situações normais, a autorregulação esplâncnica permite a **viabilidade tecidual** mesmo com PAS < 70 mmHg.
- No entanto, quando PAS < 40 mmHg, a autorregulação esplâncnica é anulada pela autorregulação sistémica, os mecanismos de proteção locais falham, resultando em **isquemia intestinal**.

Isquemia Mesentérica Aguda

Etiologia

Oclusiva (80%):

- Arterial (esplâncnica) (60-70%)
  - Embolia ou trombose arterial
    - Embolia da AMS é o mais frequente.
- Venosa (pós-esplâncnica) (5-10%)
  - Trombose venosa ou estase venosa
  - Primária (rara) ou secundária
- Proximais ou distais
  - Oclusão proximal isolada de uma artéria ou veia pode ser compensada pela circulação colateral.
  - Oclusões distais resultam em isquemia mais graves.

Isquemia Mesentérica Aguda

Etiologia

Não Oclusiva (NOMI) (20-30%) (pré-esplâncnica)

- Redução significativa do fluxo arterial e venoso.
- Desde isquemia localizada e autolimitada a isquemia difusa e extensa (“shock bowel”).

Isquemia Mesentérica Aguda

Etiologia

TABLE 1
Causes of Acute Bowel Ischemia and/or Ischemic Colitis

Cause	Mechanism
Mesenteric arterial occlusion (proximal or distal)	Thrombosis, thromboembolism
	Atherosclerosis, dissection
	Cholesterol embolization
	Aortic surgery, stent placement, etc
	Therapeutic embolization for gastrointestinal hemorrhage
	Fibromuscular dysplasia (rare)
	Various types of vasculitides
	Thrombotic microangiopathies
	Small vessel diseases
Mesenteric venous occlusion (proximal or distal)	Venous thrombosis (primary and secondary)
	Phlebitis of intramural veins (rare)
Mechanical	Strangulation with or without mesenteric venous thrombosis
	Pronounced overdistention (prestenotic, distention colitis)
	Ischemic colitis due to endoscopy or enemas (rare)
Inflammation	Pancreatitis, appendicitis, diverticulitis, peritonitis, etc
Low flow or vasospasm	Hemorrhagic, cardiogenic, septic shock
	Cardiac failure, cardiac arrhythmia
	Nonpulsatile cardiopulmonary bypass
	Dehydration, stress (high-endurance athletes)
	Chronic renal failure requiring hemodialysis
	Use of various legal and "illegal" drugs
	Pheochromocytoma
	Familial dysautonomia (rare)
Other	Irradiation, trauma, corrosive injury
	Immunosuppression, chemotherapy
	Adjacent to intestinal tumors (focal)
	Carcinoids, carcinomas, leiomyomas, etc

Isquemia Mesentérica Aguda

Etiologia

Locais mais susceptíveis:

- Ponto de Griffiths (anastomose entre a AMS e a AMI no ângulo esplénico)
- Ponto de Sudeck (origem da última arterial sigmoideia (AMI) na região recto-sigmoideia)

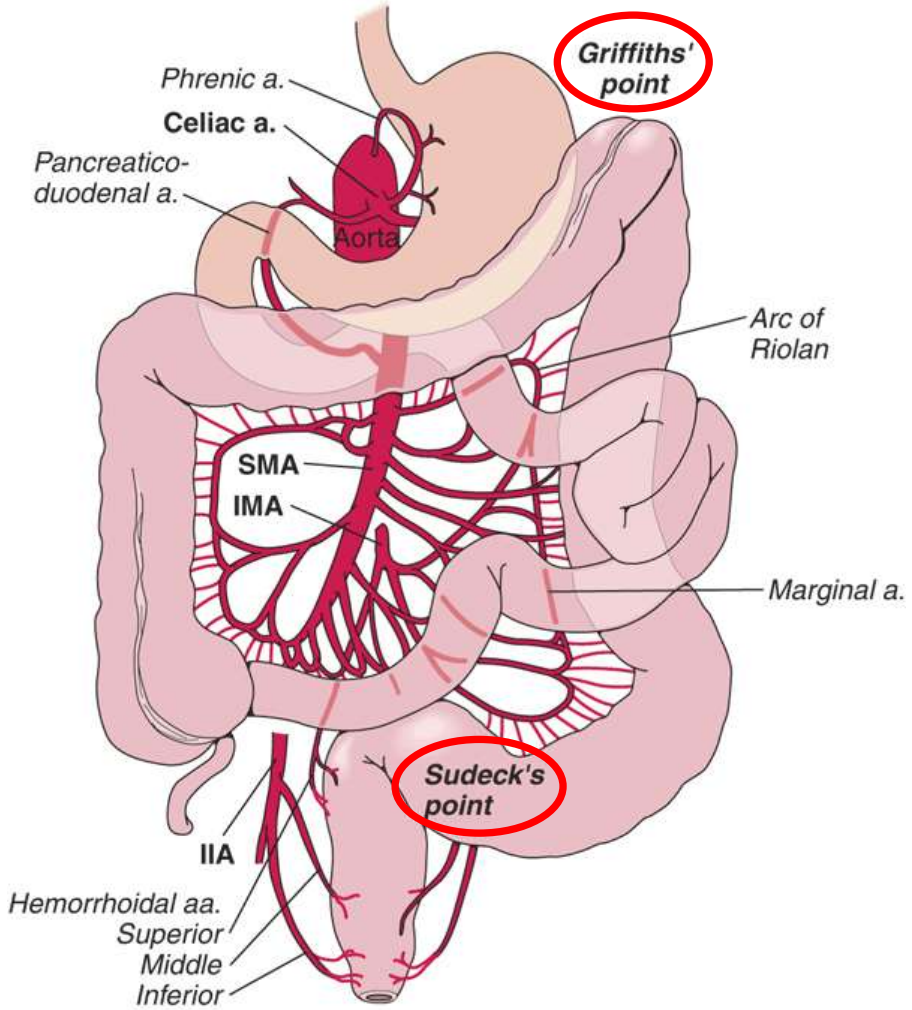

Isquemia Mesentérica Aguda

Fisiopatologia

Estadio I:

Isquemia potencialmente reversível.
Necrose, erosões e ulcerações da mucosa e hemorragia.

Estadio II:

Necrose da submucosa e de camadas da muscular.

Estadio III:

Necrose transmural.
Enfarte intestinal – irreversível.

Isquemia Mesentérica Aguda

Fisiopatologia

Sequência de eventos na isquemia **oclusiva arterial** e **não oclusiva**:

1. Ileus espástico reflexo
2. Lesão microvascular com focos hemorrágicos na parede
3. Inflamação com migração mural de neutrófilos
   - Libertação de mediadores inflamatórios e radicais livres
   - Quebra da barreira da mucosa e perda da resistência à invasão bacteriana
4. Dilatação hipotónica

- **Na ausência de reperfusão vascular, a lesão progride para enfarte intestinal!**

5. Necrose parietal
6. Pneumatose intestinal
7. Pneumatose nos vasos porto-mesentéricos

Isquemia Mesentérica Aguda

Fisiopatologia

Sequência de eventos na isquemia **venosa**:

1. Ileus espástico reflexo
2. Ileus hipotónico reflexo
3. Aumento do volume e da pressão hidrostática intravascular
4. Edema e hemorragia da submucosado e do mesentério
5. Inflamação com migração mural de neutrófilos
   - Libertação de mediadores inflamatórios e radicais livres
   - Quebra da barreira da mucosa e perda da resistência à invasão bacteriana

- **Na ausência de reperfusão vascular, progride para lesões parietais crónicas e enfarte intestinal (raramente)!**

7. Necrose parietal
8. Peritonite

Isquemia Mesentérica Aguda

Fisiopatologia

Durante a isquemia, pode haver **reperfusão vascular** por colaterais dos segmentos envolvidos:

1. Fornece oxigénio a tecidos em anóxia.
2. Libertação de radicais livres.
3. Aumentam a permeabilidade mucosa e vascular.
4. Lesão da barreira mucosa.
5. Edema da submucosa.
6. Sepsis bacteriana.

Isquemia Mesentérica Aguda

Fisiopatologia

A isquemia mesentérica aguda pode estar associada a **lesões sistémicas** graves:

- Supressão da medular óssea;
- Insuficiência cardíaca e renal;
- Hemoconcentração;
- Acidose;
- Coagulação intravascular disseminada;
- Falência multiorgânica.

Isquemia Mesentérica Aguda

Diagnóstico

Angiografia – diagnóstica e terapêutica

- Invasiva
- Custos elevados
- Muitas vezes não disponível

TC – diagnóstica

- Sinais precoces e tardios
- Etiologia (essencial para o planeamento terapêutico)
- Valor prognóstico

Isquemia Mesentérica Aguda

Diagnóstico

Protocolo:

- Estudo abdominal e pélvico
  - Sem civ (hemorragia na submucosa, trombos hiperdensos ou calcificados, placas ateroscleróticas, valor de atenuação base da parede intestinal)
    - *Estudos defendem não ser necessária!*
  - Com civ (120-140 ml a 3-3,5 ml/s)
    - Arterial (estenoses arteriais, trombos, êmbolos ou oclusões)
    - Portal (permeabilidade venosa e órgãos intra-abdominais)
      - *Pode não ser necessária quando o estudo sem contraste mostra alterações claras de enfarte intestinal em estadio avançado!*

Isquemia Mesentérica Aguda

Diagnóstico

As alterações imagiológicas na TC dependem:

- Etiologia;
- Gravidade;
- Localização;
- Extensão;
- Distribuição;
- Presença e o grau de hemorragia submucosa ou intramural;
- Sobreinfecção;
- Perfuração intestinal.

Isquemia Mesentérica Aguda

Diagnóstico

FISIOPATOLOGIA	ACHADOS EM TC:
Oclusão vascular	**Defeito de opacificação endoluminal**
Isquemia não oclusiva	**Redução do calibre vascular**

Isquemia Mesentérica Aguda

Diagnóstico

FISIOPATOLOGIA	ACHADOS EM TC:
Oclusão vascular	**Defeito de opacificação endoluminal**
Isquemia não oclusiva	**Redução do calibre vascular**

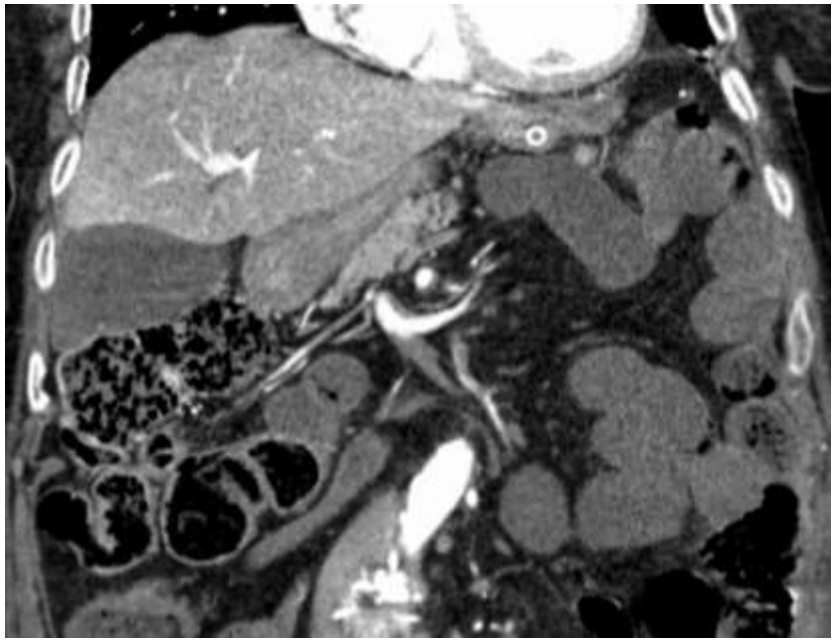

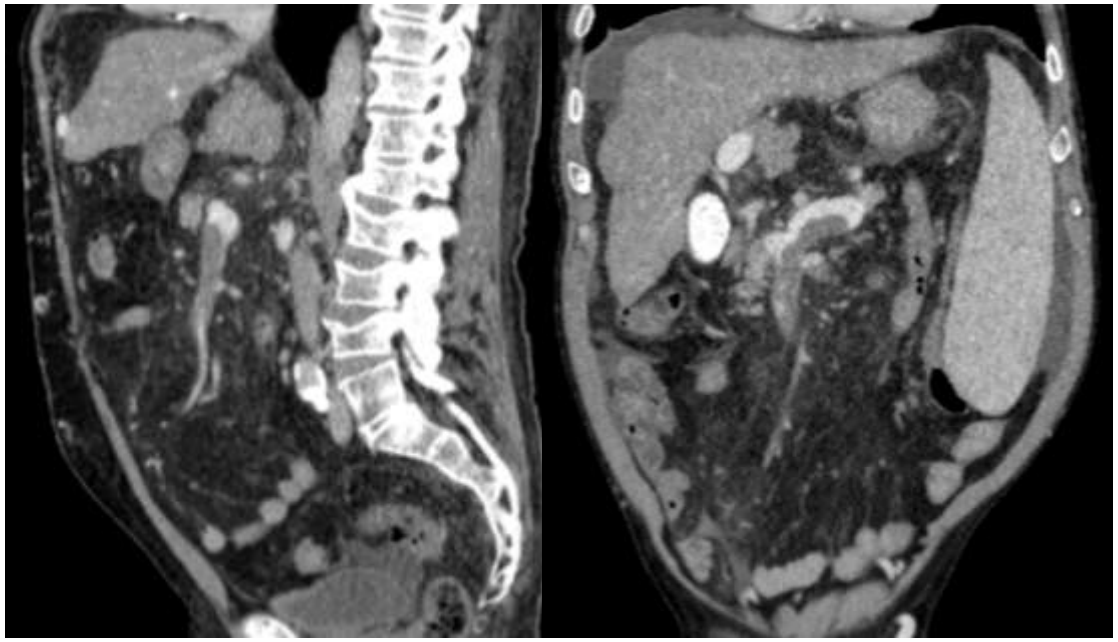

Isquemia Mesentérica Aguda

Diagnóstico

FISIOPATOLOGIA	ACHADOS EM TC:	
Hipoxémia Vasodilatação	**Hiperrealce difuso da parede intestinal**	51% dos doentes Sinal mais precoce de isquemia Também presente após reperfusão do segmento isquémico

Isquemia Mesentérica Aguda

Diagnóstico

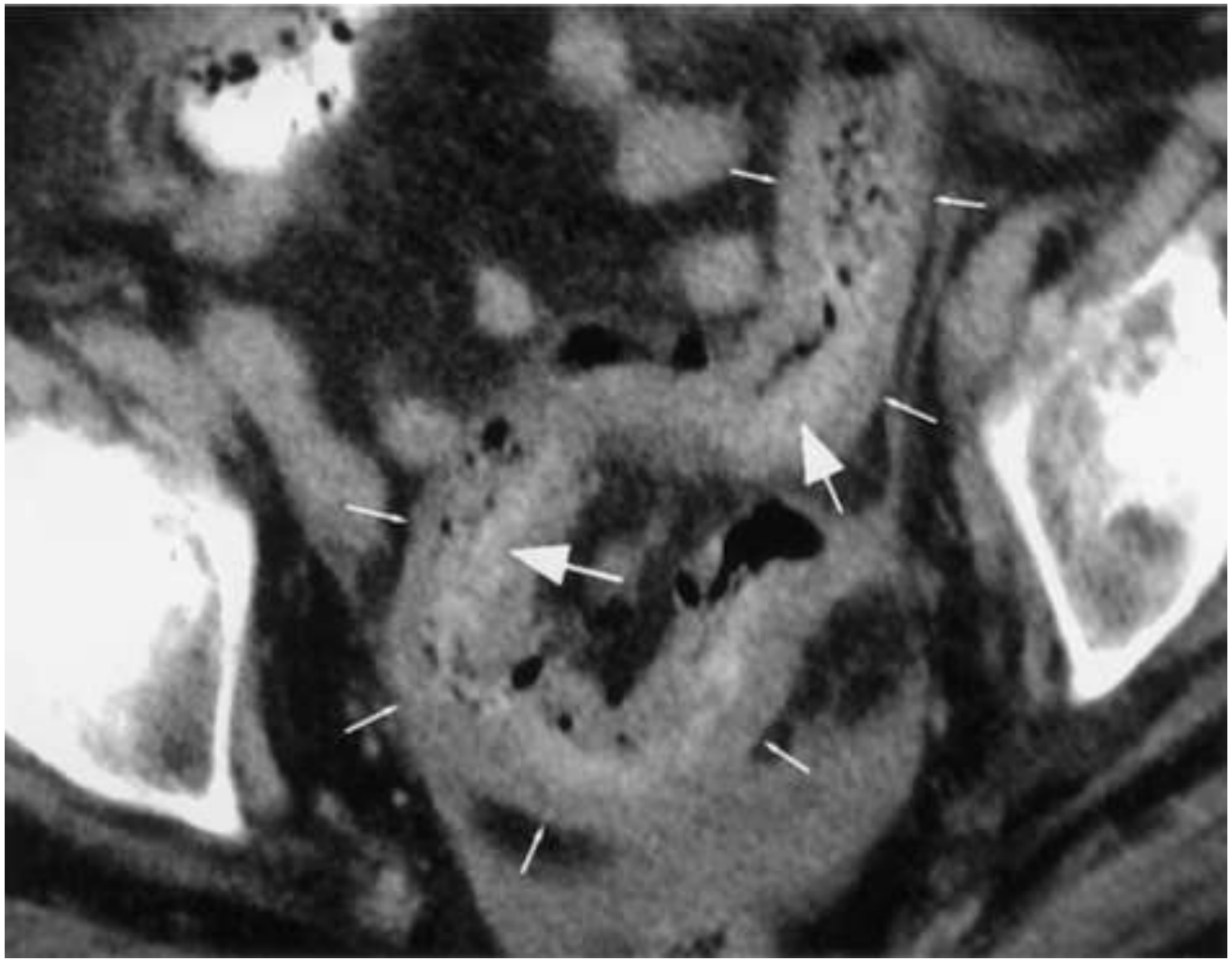

Wiesner W, et-al. CT of acute bowel ischemia. Radiology. 2003;226 (3): 635-50

Isquemia Mesentérica Aguda

Diagnóstico

FISIOPATOLOGIA	ACHADOS EM TC:	
Hipoxémia Vasodilatação	**Hiperrealce difuso da parede intestinal**	51% dos doentes Sinal mais precoce de isquemia Também presente após reperfusão do segmento isquémico
Vasoconstrição	**Diminuição ou ausência do realce parietal**	

Isquemia Mesentérica Aguda

Diagnóstico

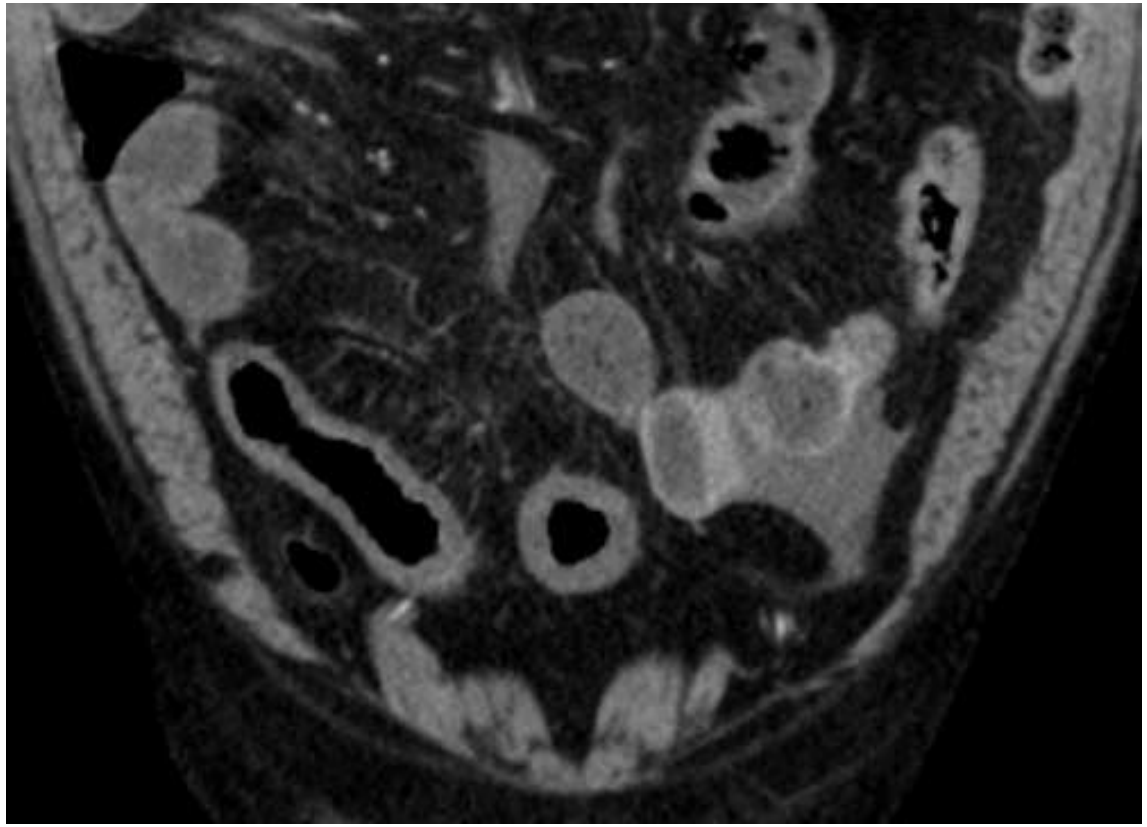

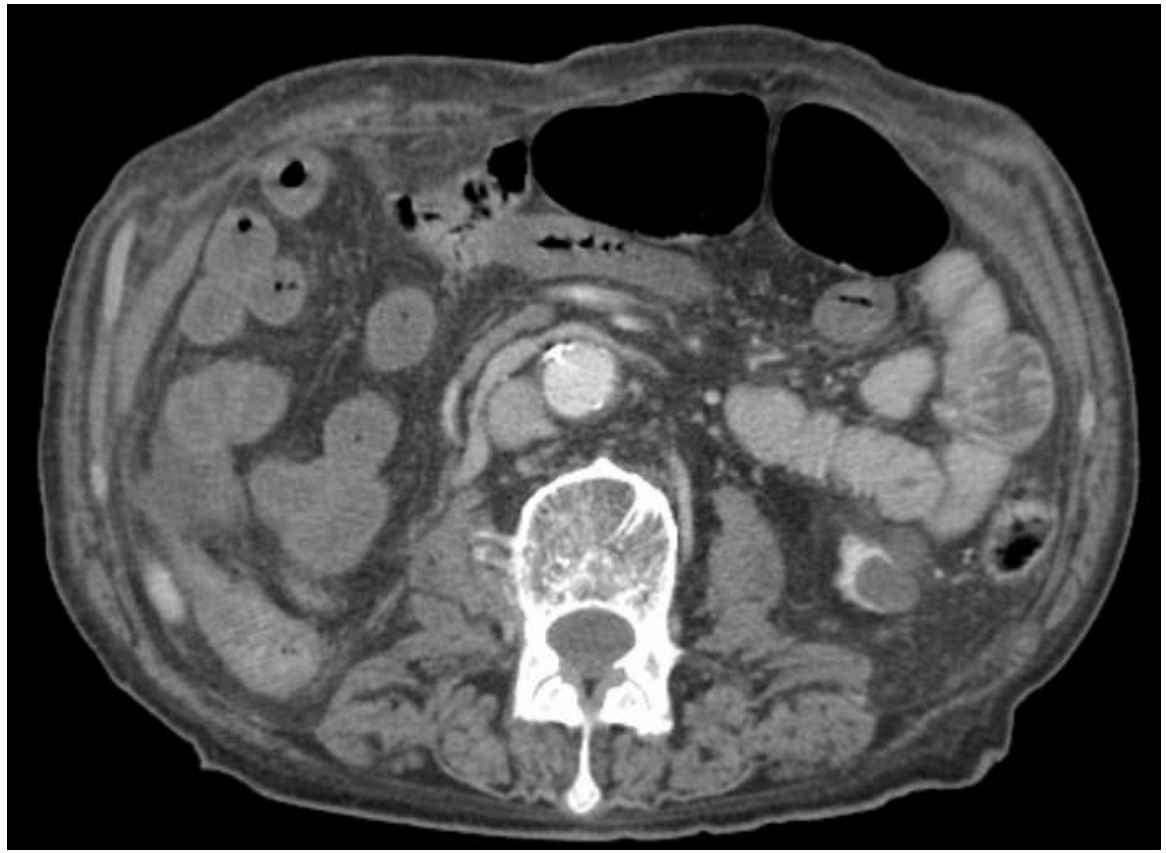

Isquemia Mesentérica Aguda

Diagnóstico

FISIOPATOLOGIA	ACHADOS EM TC:	
Hipoxémia Vasodilatação	**Hiperrealce difuso da parede intestinal**	51% dos doentes Sinal mais precoce de isquemia Também presente após reperfusão do segmento isquémico
Vasoconstrição	**Diminuição ou ausência do realce parietal**	
Persistência do vasoespasmo Aumento da permeabilidade capilar Edema da submucosa Edema mesentério	**Espessamento parietal** (< 1cm) Estratificação parietal - *Ansas em alvo* **Densificação irregular da gordura mesentérica**	Achado mais comum mas menos específico ++ Enfarte venoso + Após reperfusão do segmento isquémico

Isquemia Mesentérica Aguda

Diagnóstico

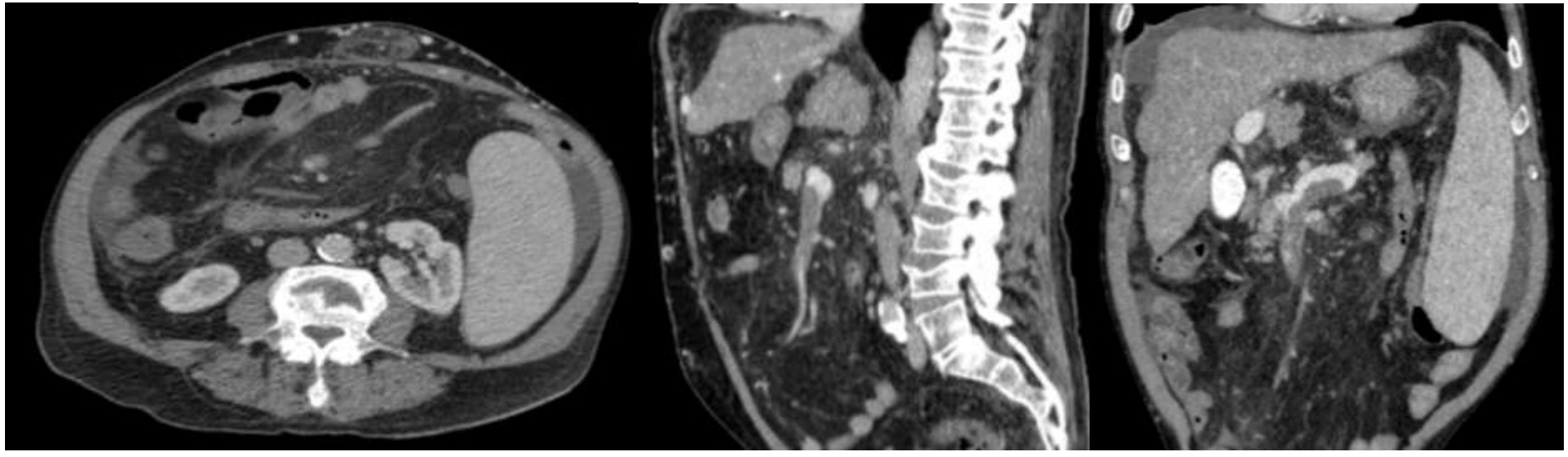

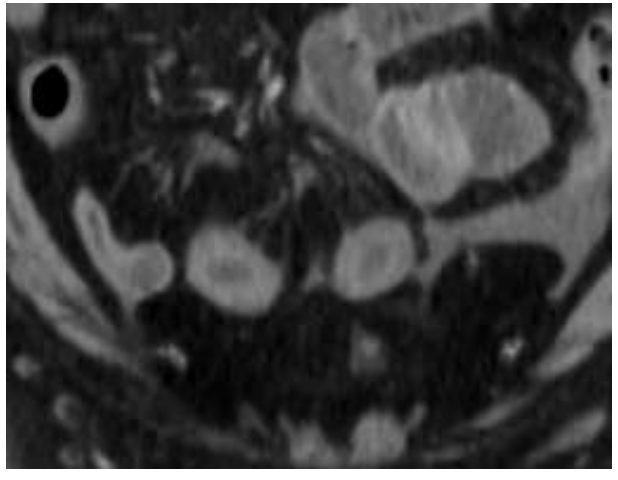

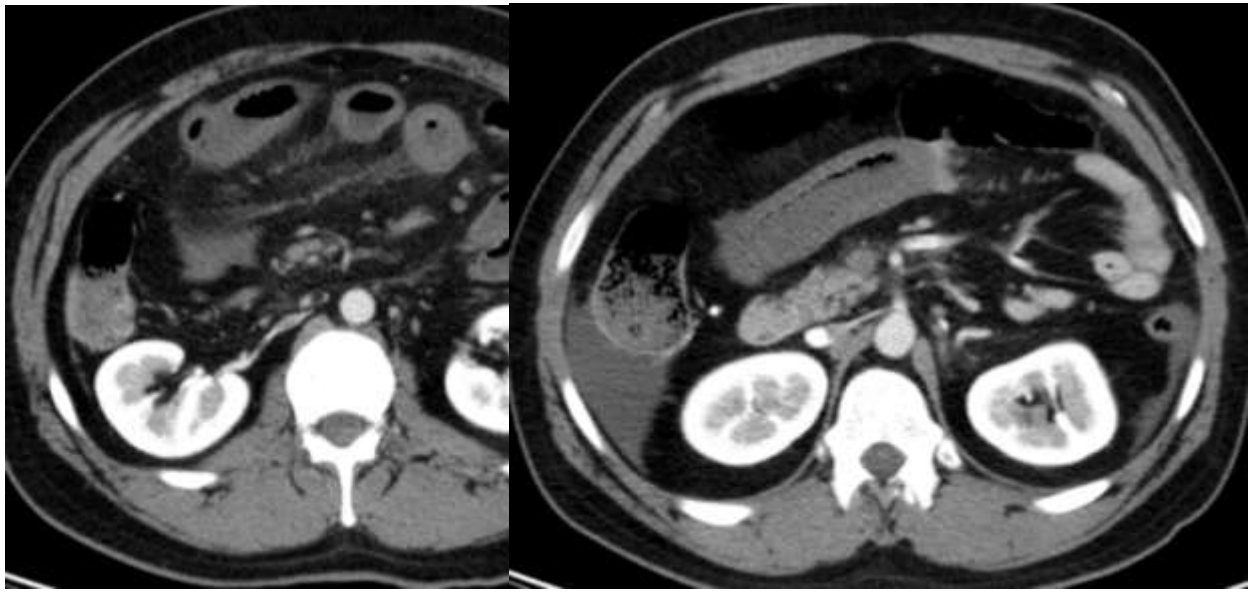

Isquemia Mesentérica Aguda

Diagnóstico

FISIOPATOLOGIA	ACHADOS EM TC:	
Diminuição do peristaltismo	**Dilatação de ansas** Adelgaçamento da parede	Aumenta a pressão intramural Agrava a vasoconstrição e isquemia

Isquemia Mesentérica Aguda

Diagnóstico

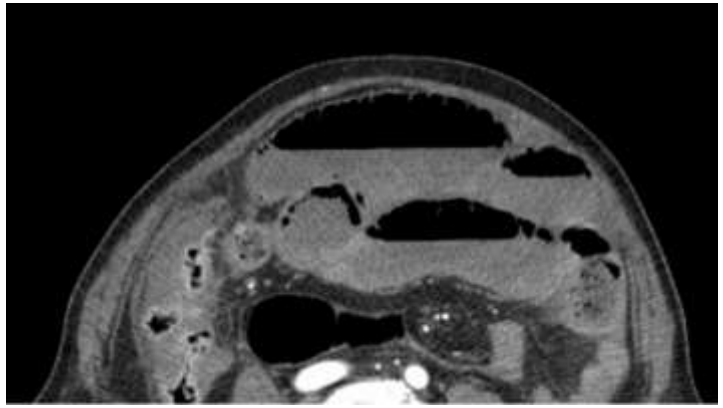

Isquemia Mesentérica Aguda

Diagnóstico

FISIOPATOLOGIA	ACHADOS EM TC:	
Diminuição do peristaltismo	**Dilatação de ansas** Adelgaçamento da parede	Aumenta a pressão intramural Agrava a vasoconstrição e isquemia
Necrose da mucosa intestinal (deslocação de gás, enzimas e anaeróbios do lúmen para a parede intestinal e líquido no sentido inverso)	**Pneumatose intestinal** (Bolhas de ar na espessura da parede intestinal - *sinal do kiwi*) **Coleções adjacentes à ansa isquémica**	Excluir outras doenças que induzem pneumatose

Isquemia Mesentérica Aguda

Diagnóstico

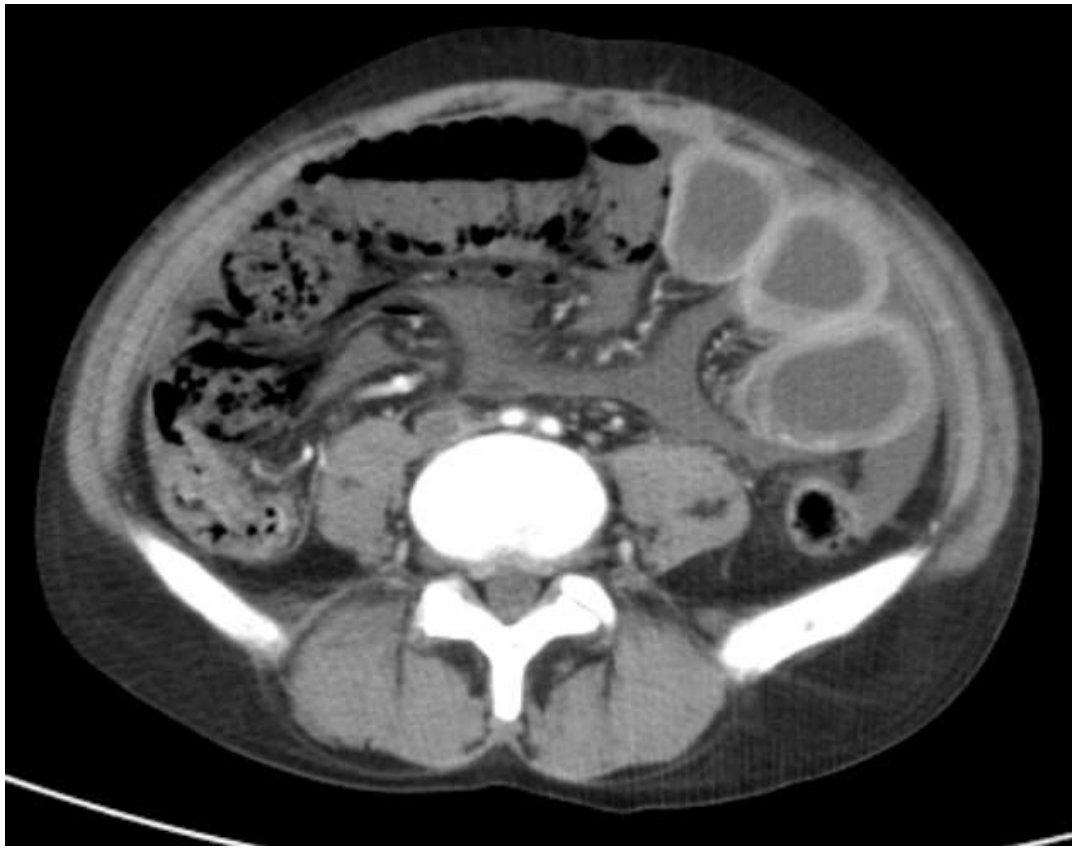

Isquemia Mesentérica Aguda

Diagnóstico

FISIOPATOLOGIA	ACHADOS EM TC:	
Diminuição do peristaltismo	**Dilatação de ansas** Adelgaçamento da parede	Aumenta a pressão intramural Agrava a vasoconstrição e isquemia
Necrose da mucosa intestinal (deslocação de gás, enzimas e anaeróbios do lúmen para a parede intestinal e líquido no sentido inverso)	**Pneumatose intestinal** (Bolhas de ar na espessura da parede intestinal - sinal do kiwi) **Coleções adjacentes à ansa isquémica**	Excluir outras doenças que induzem pneumatose
Progressão da isquemia Ar migra para o vasos porto-mesentéricos	**Pneumatose nos vasos porto-mesentéricos**	Isquemia em estadio avançado

Isquemia Mesentérica Aguda

Diagnóstico

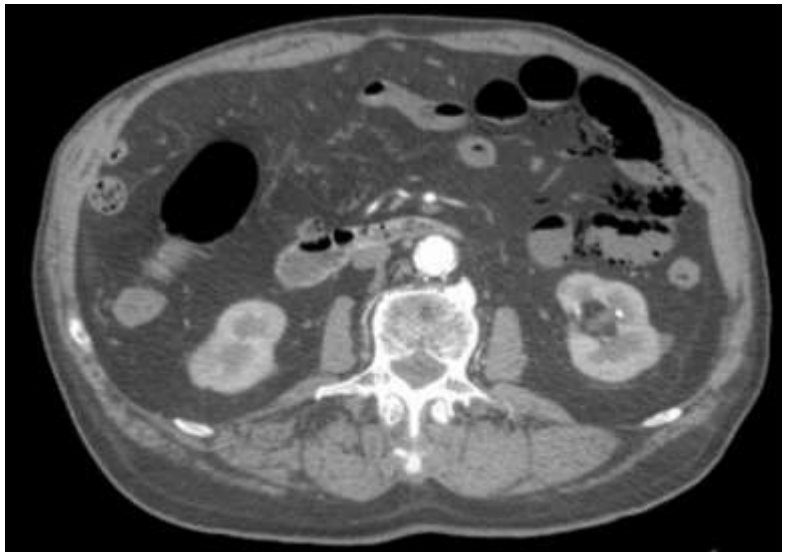

Isquemia Mesentérica Aguda

Diagnóstico

FISIOPATOLOGIA	ACHADOS EM TC:	
Diminuição do peristaltismo	**Dilatação de ansas** Adelgaçamento da parede	Aumenta a pressão intramural Agrava a vasoconstrição e isquemia
Necrose da mucosa intestinal (deslocação de gás, enzimas e anaeróbios do lúmen para a parede intestinal e líquido no sentido inverso)	**Pneumatose intestinal** (Bolhas de ar na espessura da parede intestinal - sinal do kiwi) **Coleções adjacentes à ansa isquémica**	Excluir outras doenças que induzem pneumatose
Progressão da isquemia Ar migra para o vasos porto-mesentéricos	**Pneumatose nos vasos porto-mesentéricos**	Isquemia em estadio avançado
Isquemia transmural com perfuração	**Pneumoperitoneu** **Pneumorretroperitoneu** **Ascite**	Sinais patognomónicos de isquémia transmural

Isquemia Mesentérica Aguda

Diagnóstico

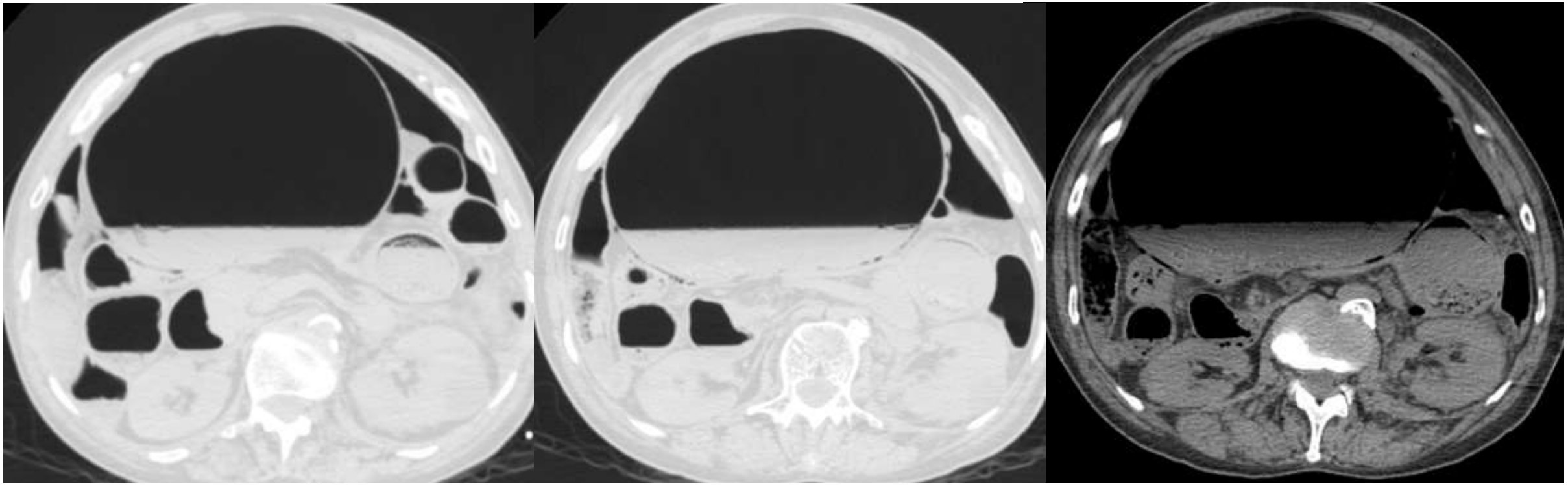

Isquemia Mesentérica Aguda

Prognóstico

Taxa de mortalidade:

- Isquemia arterial - **89%**
- Isquemia venosa - **11%**

As alterações na TC têm valor prognóstico:

Correlação entre a progressão da lesão isquémica intestinal e as alterações imagiológicas correspondentes.

Isquemia Mesentérica Aguda

Diagnóstico

FISIOPATOLOGIA	ACHADOS EM TC:
Hipoxémia Vasodilatação	**Hiperrealce difuso da parede intestinal**
Vasoconstrição	**Diminuição ou ausência do realce parietal**
Persistência do vasoespasmo Aumento da permeabilidade capilar Edema da submucosa Edema mesentério	**Espessamento parietal** (< 1cm) Estratificação parietal - *Ansas em alvo* **Densificação irregular da gordura mesentérica**

Isquemia em estadio inicial

Indicadores de bom prognóstico

Associados a isquemia **venosa**

Isquemia Mesentérica Aguda

Diagnóstico

FISIOPATOLOGIA	ACHADOS EM TC:
Diminuição do peristaltismo	**Dilatação de ansas** Adelgaçamento da parede
Necrose da mucosa intestinal (deslocação de gás, enzimas e anaeróbios do lúmen para a parede intestinal e líquido no sentido inverso)	**Pneumatose intestinal** (Bolhas de ar na espessura da parede intestinal - sinal do kiwi) **Coleções adjacentes à ansa isquémica**
Progressão da agressão isquémica Ar migra para o vasos porto-mesentéricos	**Pneumatose nos vasos porto-mesentéricos**
Resulta de isquemia transmural com perfuração	**Pneumoperitoneu** **Pneumoretroperitoneu** **Ascite**

Isquemia em estadio avançado

Indicadores de mau prognóstico

Associados a isquemia **arterial**

Isquemia Mesentérica Aguda

Prognóstico

Isquemia arterial:

- Rápida sucessão de eventos entre a oclusão arterial e lesão irreversível da parede.

Isquemia venosa:

- Maior intervalo de tempo entre a interrupção do fluxo venoso e a manifestação das alterações anatómicas (dias a semanas).
- *Probabilidade de detectar alterações parietais típicas do estadio inicial da isquemia é maior!*

Isquemia Mesentérica Aguda

Diagnóstico diferencial

Lesões neoplásicas:

- Espessamento parietal focal vs segmentar ou difuso.

Lesões inflamatórias:

Doença de Crohn (fase activa):

- Espessamento e estratificação parietal;
- Envolvimento descontínuo, vasa recta proeminentes, fístulas, abcessos e proliferação de gordura no bordo mesentérico do intestino;
- Cólon direito e ileon.

Isquemia Mesentérica Aguda

Diagnóstico diferencial

Pneumatose intestinal e nos vasos porto-mesentéricos:

- Doenças gastro-intestinais ulcerativas (úlceras gástricas, carcinoma gástrico perfurado, DII);
- Secundário a distensão abdominal (dilatação visceral iatrogénica, ileus, trauma contuso ou barotrauma);
- Sepsis abdominal (diverticulite, abcessos abdominais e apendicite);
- Doenças pulmonares;
- Doenças do colagénio;
- Fármacos (corticoides).

Isquemia Mesentérica Aguda

Tratamento

ESTES guidelines: acute mesenteric ischaemia

J. V. T. Tilsed[1] · A. Casamassima[2] · H. Kurihara[3] · D. Mariani[4] · I. Martinez[5] · J. Pereira[6] · L. Ponchietti[7] · A. Shamiyeh[8] · F. al-Ayoubi[9] · L. A. B. Barco[10] · M. Ceolin[3] · A. J. G. D'Almeida[11] · S. Hilario[12] · A. L. Olavarria[13] · M. M. Ozmen[14] · L. F. Pinheiro[15] · M. Poeze[16] · G. Triantos[17] · F. T. Fuentes[18] · S. U. Sierra[19] · K. Soreide[20,21] · H. Yanar[22]

Published online: 28 January 2016

© The Author(s) 2016. This article is published with open access at Springerlink.com

Isquemia Mesentérica Aguda

Tratamento

Embolia arterial:

Cirurgia com embolectomia;

Embolectomia endovascular (ausência de necrose intestinal).

Trombose arterial:

Tratamento endovascular

Trombose venosa:

Anticoagulação

Tratamento endovascular

Isquemia não oclusiva:

Vasodilatadores na AMS

Correção do factor predisponente

Isquemia Mesentérica Aguda

Reunião temática

Raquel Madaleno

3 de Maio de 2017

Serviço de Imagem Médica
Dir.: Prof. Doutor Filipe Caseiro Alves